

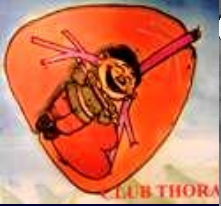

Homme de 28 ans

Hémo-Pneumothorax post-trauma drainé

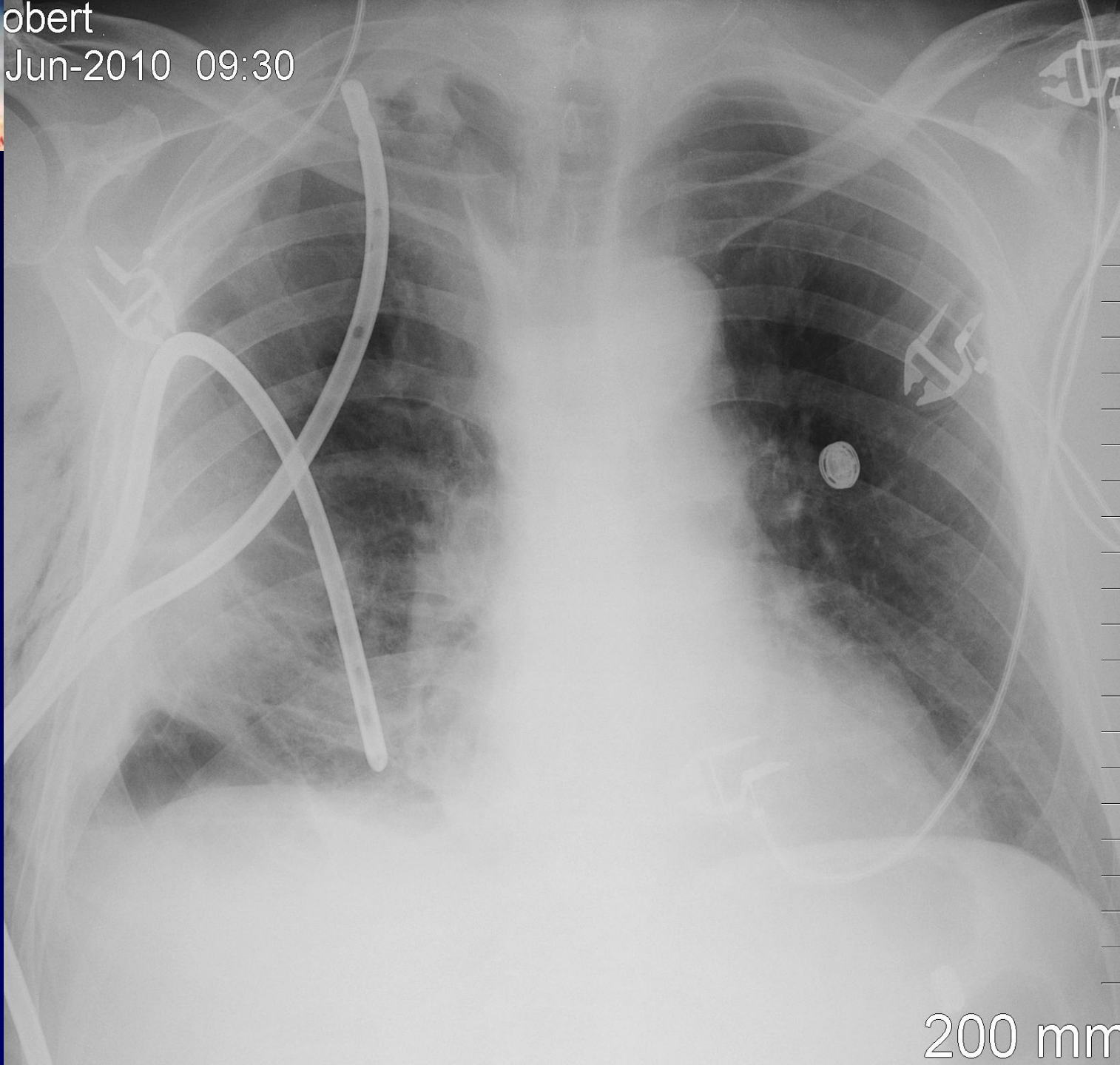
2 drains: sup/air

inf/liquide

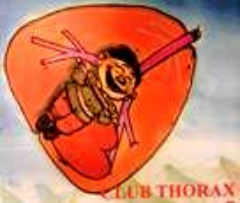

obert

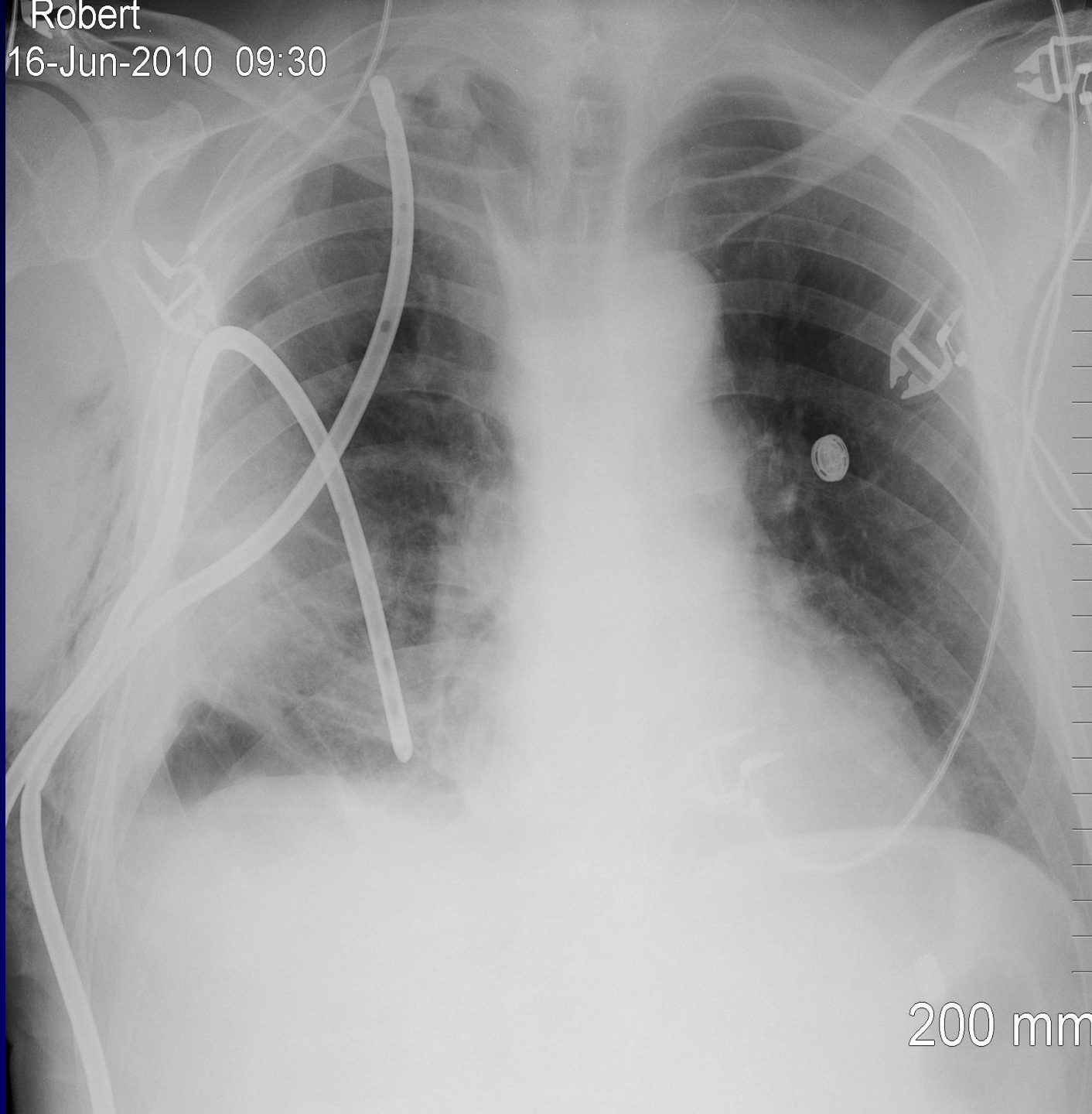
Jun-2010 09:30



200 mm



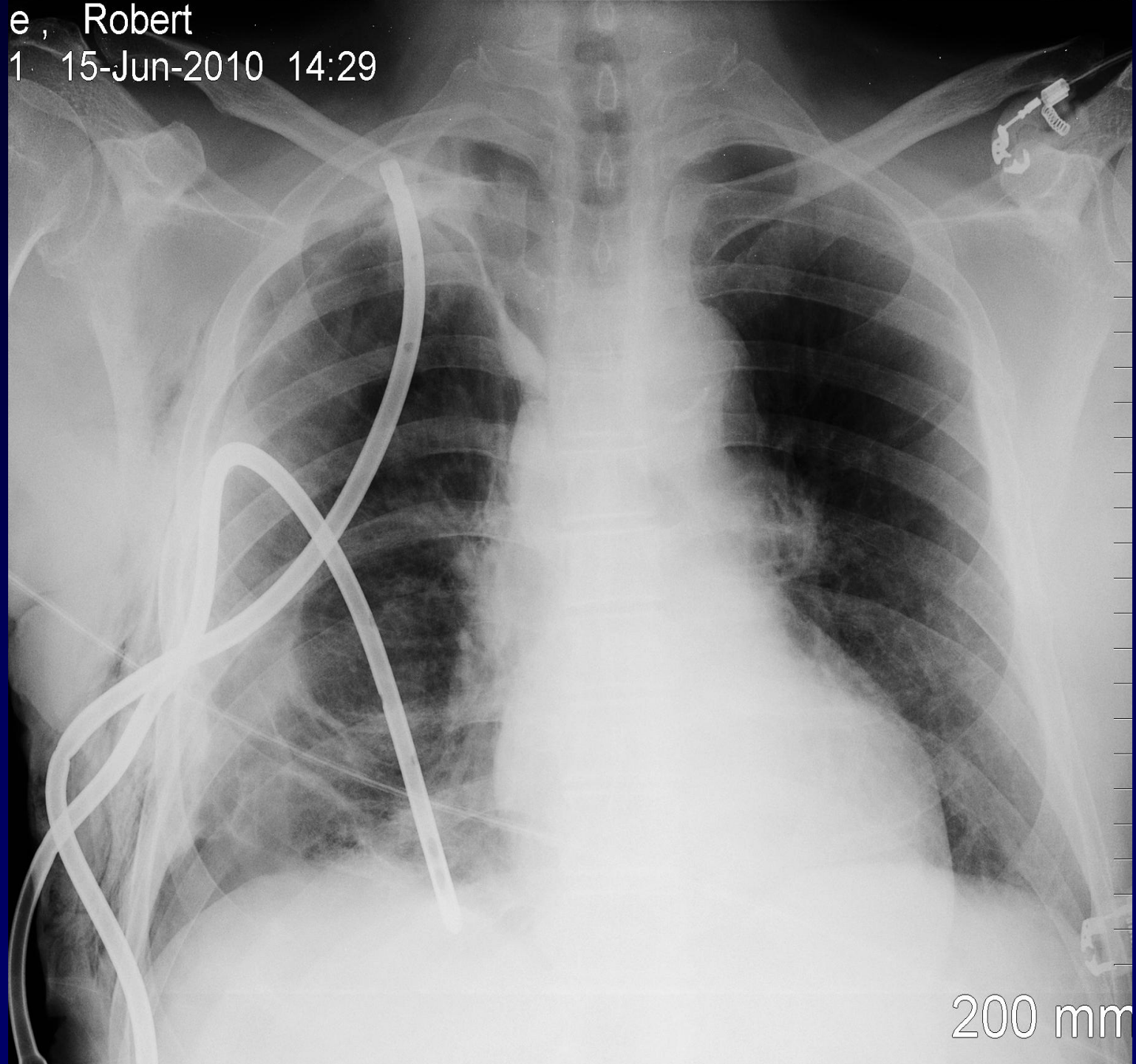
Robert
16-Jun-2010 09:30



200 mm



e , Robert
1 15-Jun-2010 14:29



200 mm



Diagnostic ?

Ou plutôt qu'est-ce qui peut attirer l'œil ?

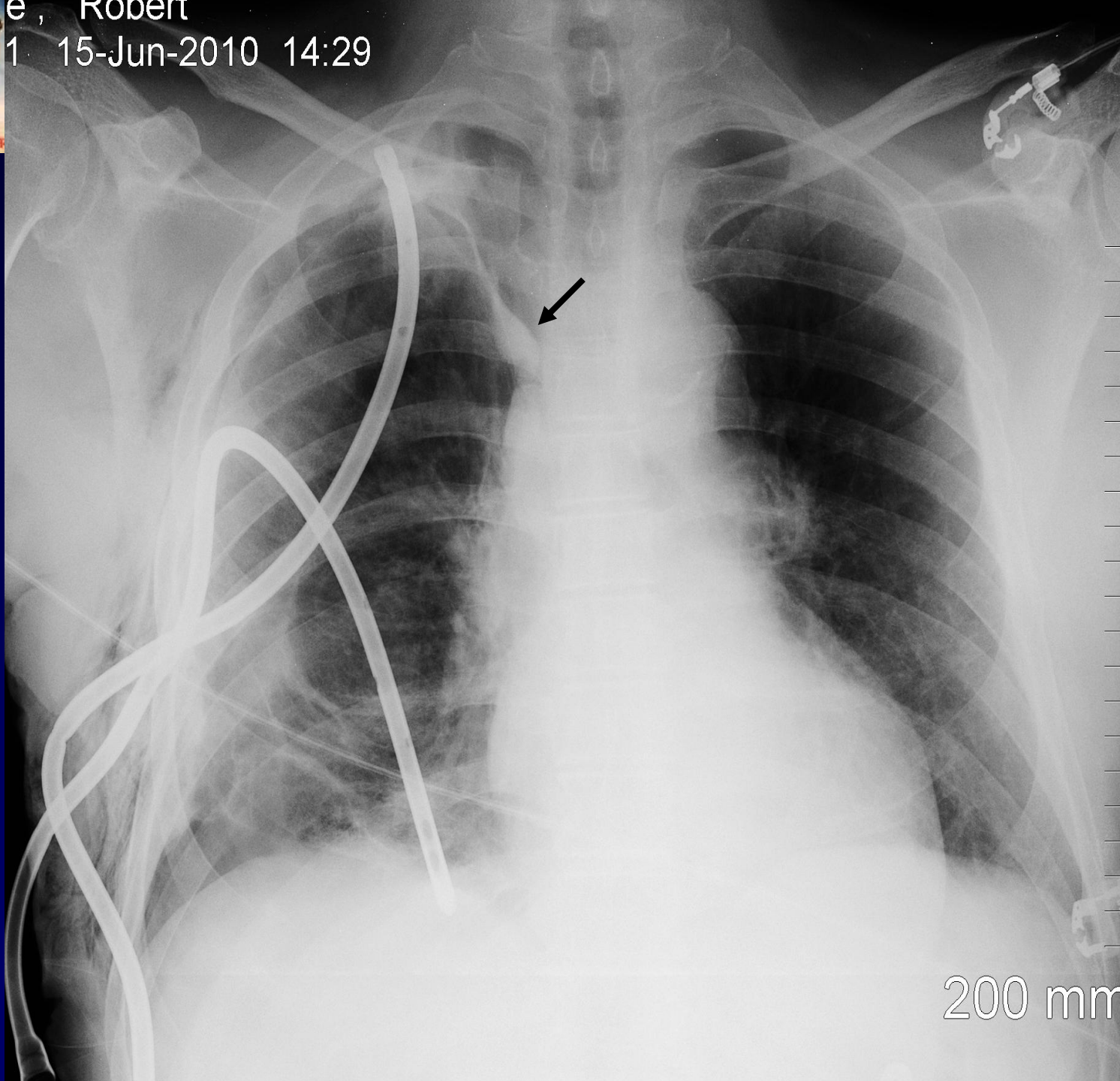


Diagnostic

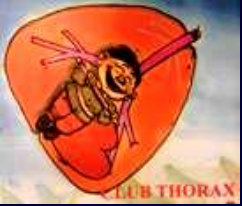Azygos « libérée »



e, Robert
1 15-Jun-2010 14:29



200 mm



Evolution-Discussion-Point fort

C'est bien « une pseudo-scissure »/ Azygos
L'Azygos est et reste extra-pulmonaire